

ORIGINAL ARTICLE

Inquadramento di LUTS e AKI attraverso un algoritmo ecografico-integrato dell'apparato urinario

Framing of LUTS and AKI through an ultrasound-integrated algorithm of the urinary system

Fabio Fichera[1], Gaspare Giacopelli[2], Erik Lagolio[3], Italo Paolini[4]
[1] SIMG Siracusa, [2] SIMG Palermo, [3] SIMG coordinatore macroarea disturbi non differibili,
[4] SIMG segretario regione Marche

ABSTRACT I sintomi del basso tratto urinario (*Lower Urinary Tract Symptoms, LUTS*) e l'insufficienza renale acuta (*Acute Kidney Injury, AKI*) sono condizioni frequenti in Medicina Generale (MG) e condividono spesso un meccanismo fisiopatologico riconducibile all'ostruzione del tratto urinario. Il riconoscimento precoce delle cause post-renali è essenziale, poiché consente il trattamento tempestivo di forme di AKI potenzialmente reversibili.
Questo articolo propone un modello di valutazione ecografica *point-of-care* (POCUS) basato su un approccio integrato reno-vescico-prostatico, finalizzato a supportare il processo decisionale del MMG nei pazienti con LUTS, oliguria o sospetta AKI. In particolare, è descritto un algoritmo ecografico multiparametrico che analizza in sequenza rene, vescica e prostata lungo il fisiologico percorso del flusso urinario. La ricerca sistematica di reperti ecografici consente di identificare i principali meccanismi fisiopatologici dell'ostruzione urinaria e di integrare immediatamente le informazioni ecografiche con il quadro clinico.
L'esame richiede mediamente 2-3 minuti ed è eseguibile con ecografi portatili o palmari. L'integrazione dei reperti renali, vescicali e prostatici consente di riconoscere tre principali pattern ecografici: ostruzione urinaria acuta, ostruzione cronica compensata e AKI non ostruttiva. Tale approccio facilita la distinzione tra AKI post-renale, pre-renale e nefropatia cronica avanzata, migliorando l'appropriatezza diagnostica e l'identificazione precoce delle condizioni che richiedono trattamento urgente. La valutazione POCUS integrata del tratto urinario rappresenta uno strumento rapido, riproducibile e applicabile nelle cure primarie. L'integrazione dell'*imaging* ecografico nel percorso diagnostico può migliorare la stratificazione clinica dei pazienti con LUTS e AKI, favorendo decisioni terapeutiche più tempestive e un utilizzo più appropriato delle indagini di secondo livello.

Lower urinary tract symptoms (LUTS) and acute kidney injury (AKI) are common conditions in general practice and often share a pathophysiological mechanism linked to urinary tract obstruction. Early recognition of post-renal causes is essential, as it enables timely treatment of potentially reversible forms of AKI.
This article proposes a point-of-care ultrasound (POCUS) assessment model based on an integrated approach to the kidneys, bladder, and prostate, designed to support the general practitioner's decision-making process for patients presenting with LUTS, oliguria, or suspected AKI. Specifically, it describes a multiparametric ultrasound algorithm that sequentially examines the kidneys, bladder, and prostate along the physiological path of urine flow. Systematically looking for ultrasound findings allows the identification of the primary pathophysiological mechanisms of urinary obstruction and the immediate integration of ultrasound data with the clinical picture. The examination takes an average of 2-3 minutes and can be performed using portable or handheld ultrasound devices. Integrating renal, bladder, and prostate findings allows for the identification of three main ultrasound patterns: acute urinary obstruction, compensated chronic obstruction, and non-obstructive AKI. This approach facilitates the differentiation between post-renal AKI, pre-renal AKI, and advanced chronic kidney disease, thereby improving diagnostic accuracy by providing early identification of conditions requiring urgent treatment. Integrated POCUS assessment of the urinary tract is a rapid, reproducible tool suitable for primary care settings. Incorporating ultrasound imaging into the diagnostic pathway can improve clinical stratification of patients with LUTS and AKI, leading to more timely therapeutic decisions and more appropriate use of advanced diagnostic tests.

Parole chiave/Key words: acute kidney injury; lower urinary tract symptoms; point-of-care ultrasound.

INTRODUZIONE

L'insufficienza renale acuta (*Acute Kidney Injury*, AKI) e i sintomi del basso tratto urinario (*Lower Urinary Tract Symptoms*, LUTS) costituiscono motivi frequenti di consultazione nella pratica della MG, in particolare nei pazienti anziani e con pluripatologie. Sebbene vengano abitualmente considerati quadri clinici distinti, entrambe le condizioni possono riconoscere un comune substrato fisiopatologico rappresentato dall'alterazione del flusso urinario lungo il sistema reno-vescico-prostatico. In questo contesto, l'ostruzione delle vie urinarie assume particolare rilevanza poiché rappresenta una causa di AKI post-renale potenzialmente reversibile se identificata e trat-

Conflitto di interessi
Gli Autori dichiarano nessun conflitto di interessi.

How to cite this article:
Inquadramento di LUTS e AKI attraverso un algoritmo ecografico-integrato dell'apparato urinario 33 (04):22-26.

© Copyright by Società Italiana dei Medici di Medicina Generale e delle Cure Primarie.

OPEN ACCESS

L'articolo è open access e divulgato sulla base della licenza CC-BY-NC-ND (Creative Commons Attribuzione – Non commerciale – Non opere derivate 4.0 Internazionale). L'articolo può essere usato indicando la menzione di paternità adeguata e la licenza; solo a scopi non commerciali; solo in originale. Per ulteriori informazioni: https://creativecommons.org/licenses/by-nc-nd/4.0/deed.it

tata precocemente[1-3]. Nella pratica clinica territoriale, l'inquadramento diagnostico del paziente con riduzione della diuresi o LUTS si basa generalmente sull'integrazione di anamnesi, esame obiettivo, esami di laboratorio e successivo ricorso all'*imaging*. Tuttavia, questo percorso può ritardare l'identificazione delle forme ostruttive, mentre la creatininemia, principale biomarcatore di funzione renale, riflette un danno già instaurato e non consente da sola di distinguere precocemente le diverse cause di AKI.

La diffusione della POCUS ha modificato questo paradigma, consentendo di integrare l'*imaging* direttamente nella valutazione clinica. Eseguibile al letto del paziente o in ambulatorio con dispositivi portatili, permette di riconoscere rapidamente segni di idronefrosi, ritenzione urinaria, nefropatia cronica e ostruzione cervico-uretrale, anticipando il processo decisionale e orientando gli approfondimenti diagnostici[4–8].

La letteratura ha documentato l'applicabilità della POCUS nelle cure primarie e il suo ruolo come estensione dell'esame obiettivo[9], ma nella pratica clinica rene, vescica e prostata vengono spesso valutati in modo indipendente[5–7]. Il modello proposto introduce un approccio integrato, basato sulla valutazione del percorso del flusso urinario. La scansione sequenziale di rene, vescica e prostata consente di correlare i reperti ecografici ai principali meccanismi fisiopatologici responsabili dei LUTS e dell'AKI, trasformando l'esame da descrizione anatomica a supporto del ragionamento fisiopatologico e clinico[3,8–10]. L'obiettivo di questo articolo è descrivere in maniera sperimentale un algoritmo POCUS reno-vescico-prostatico semplice, riproducibile e applicabile nella Medicina Generale, capace di integrare le informazioni ecografiche con il contesto clinico per identificare precocemente le forme ostruttive, orientare il successivo iter diagnostico e favorire una gestione più appropriata dei pazienti con LUTS e sospetta AKI.



Figura 1 - Modello concettuale di valutazione ecografica integrata del sistema urinario mediante POCUS

METODO

Il modello proposto si basa su una valutazione ecografica *point-of-care* del tratto urinario secondo un approccio multiparametrico e sequenziale, progettato per essere integrato nella pratica della MG, sia in ambito ambulatoriale sia domiciliare[5–7]. L'esame segue il normale percorso fisiologico del flusso urinario e comprende la valutazione sistematica di rene, vescica e prostata, con l'obiettivo di identificare reperti ecografici correlati all'ostruzione urinaria e alla compromissione del deflusso[7,8].

La valutazione renale comprende l'analisi della morfologia, delle dimensioni, dello spessore parenchimale e dell'eventuale presenza di idronefrosi, reperto cardine dell'ostruzione delle alte vie urinarie[1,8]. L'esame della vescica include la stima del volume vescicale, la misurazione dello spessore della parete, la ricerca di diverticoli, la determinazione del residuo post-minzionale (PVR) e la valutazione dei *jet* ureterali mediante *Color Doppler*[3,8]. La valutazione prostatica prevede la misurazione del volume ghiandolare e sua protrusione prostatica intravescicale (*Intravesical Prostatic Protrusion*, IPP), parametro ecografico correlato all'ostruzione cervico-uretrale e alla probabilità di ostruzione dello svuotamento vescicale[3,10] (**Tabella 1**).

I reperti ottenuti nei tre distretti vengono successivamente integrati secondo un algoritmo decisionale che interpreta il tratto urinario come un'unica unità funzionale, consentendo di correlare i segni ecografici ai principali meccanismi fisiopatologici responsabili dei LUTS e dell'AKI[1-3,8,10]. L'intero protocollo richiede mediamente 2–3 minuti ed è eseguibile con ecografi portatili o palmari, risultando compatibile con la normale attività del MMG[5–7].

Algoritmo diagnostico ed interpretazione clinica

L'applicazione dell'algoritmo reno-vescico-prostatico consente di integrare i reperti ecografici dei tre distretti in un percorso diagnostico immediatamente utilizzabile nella pratica clinica (**Figura 1**).

Tabella 1 - Valutazione POCUS integrata del tratto urinario

STEP 1	RENE	• Ricerca di idronefrosi • Valutazione delle dimensioni renali • Valutazione dello spessore parenchimale
STEP 2	VESCICA	• Valutazione del volume vescicale • Valutazione dello spessore parietale • Ricerca di diverticoli • Valutazione del residuo post minzionale (RPM) • Valutazione *jet* ureterali
STEP 3	PROSTATA	• Valutazione del volume prostatico • Valutazione della protrusione prostatica intravescicale (IPP)

Valutazione renale

L'esame del rene consente di identificare la presenza di idronefrosi (**Figure 2**), valutare le dimensioni renali e lo spessore del parenchima. La dilatazione delle vie escretrici orienta verso un'ostruzione urinaria a valle, mentre reni di ridotte dimensioni (**Figura 3**) associati ad assottigliamento parenchimale suggeriscono una nefropatia cronica avanzata. In assenza di tali reperti risultano più probabili forme di AKI pre-renale o renale intrinseca[1, 2,8].

Valutazione vescicale

Permette di stimare il volume vescicale, il residuo post-minzionale, lo spessore della parete, la presenza di diverticoli e la pervietà funzionale degli ureteri mediante l'osservazione dei *jet* ureterali[3,8]. Una marcata distensione vescicale associata a un elevato PVR è indicativa di ritenzione urinaria (**Figura 4**). L'ispessimento parietale e i diverticoli rappresentano reperti suggestivi di ostruzione cronica del deflusso (**Figura 5**), mentre l'assenza o la marcata asimmetria dei *jet* ureterali (**Figura 6**) può orientare verso un'ostruzione delle alte vie urinarie. Al contrario, una vescica scarsamente distesa in un paziente oligurico rende improbabile una ritenzione urinaria e indirizza il ragionamento clinico verso cause non ostruttive[1,3,8].

Valutazione prostatica

L'aumento del volume ghiandolare (**Figura 7**) e, soprattutto, la presenza di una significativa protrusione prostatica intravescicale rappresentano i principali reper-



Figura 2 - Idronefrosi

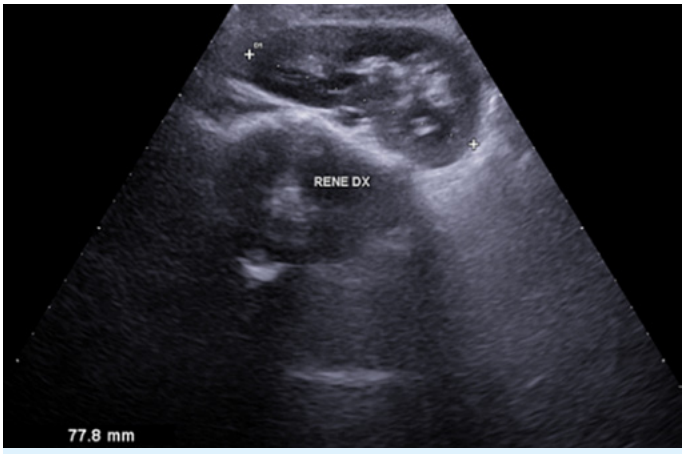

Figura 3 - Rene di dimensioni ridotte

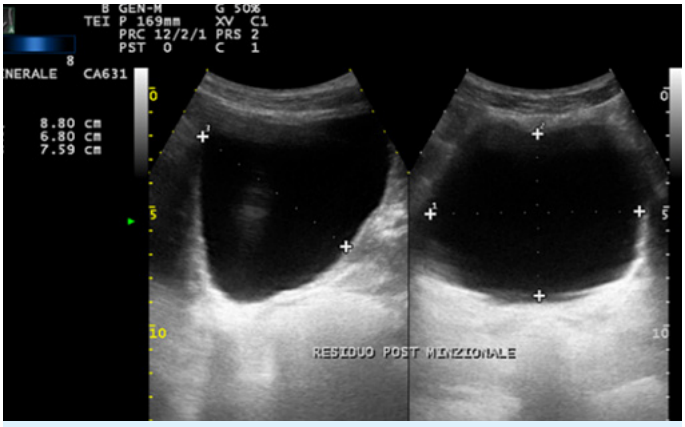

Figura 4 - Residuo post minzionale patologico

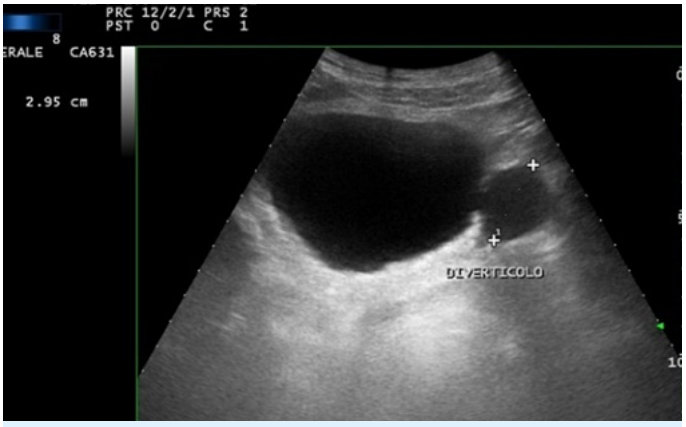

Figura 5 - Diverticolo vescicale

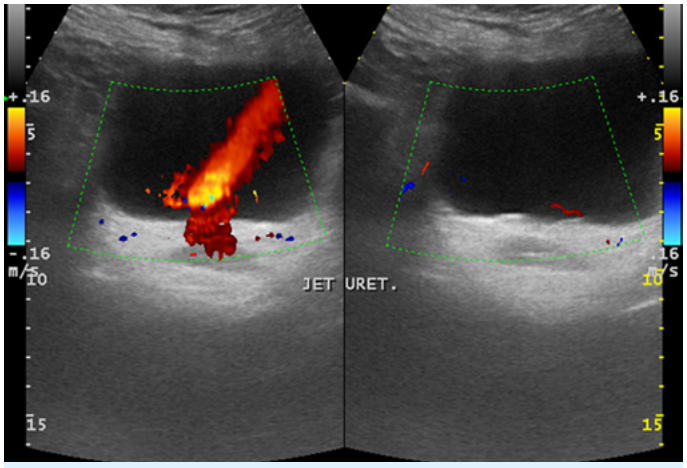

Figura 6 - Jet ureterali asimmetrici (sn marcatamente ipovalido)

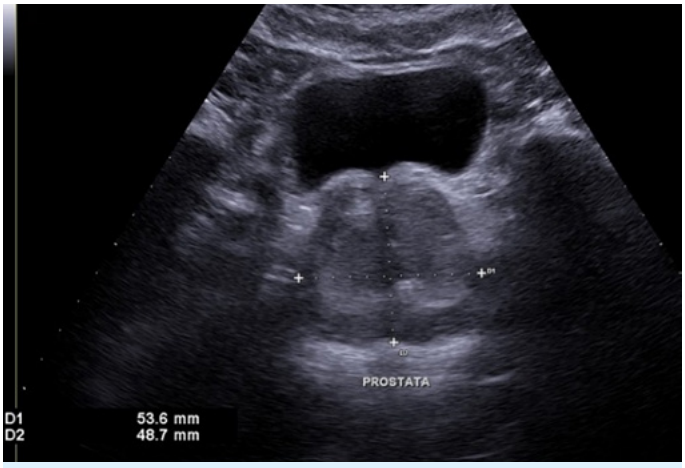

Figura 7 - Prostata aumentata di volume

ti ecografici associati all'ostruzione cervico-uretrale (**Figura 8**). La IPP correla più strettamente con l'ostruzione funzionale rispetto al solo volume prostatico e costituisce un elemento chiave nell'inquadramento del paziente con LUTS[3,10].

Pattern ecografici integrati

A. Ostruzione urinaria acuta. È caratterizzata da idronefrosi mono- o bilaterale, marcata distensione vescicale, elevato residuo post-minzionale e alterazione dei *jet* ureterali. Questo quadro suggerisce un'ostruzione significativa delle vie urinarie inferiori e richiede una rapida valutazione urologica[1,3,10].

B. Ostruzione cronica compensata. È caratterizzata da parete vescicale ispessita, eventuali diverticoli vescicali, residuo post-minzionale persistentemente elevato e frequente associazione con aumento del volume prostatico o IPP significativa. L'idronefrosi può essere assente o di lieve entità e il quadro orienta verso un trattamento programmato e un *follow-up* specialistico[3,8,10].

C. AKI non ostruttiva. È caratterizzata dall'assenza di segni ecografici di ostruzione, con reni di morfologia conservata, vescica non distesa e prostata priva di reperti suggestivi di ostruzione significativa. In questo contesto risultano più probabili forme di AKI pre-renale o nefropatie parenchimali acute[1,2,8] (**Tabella 2**).

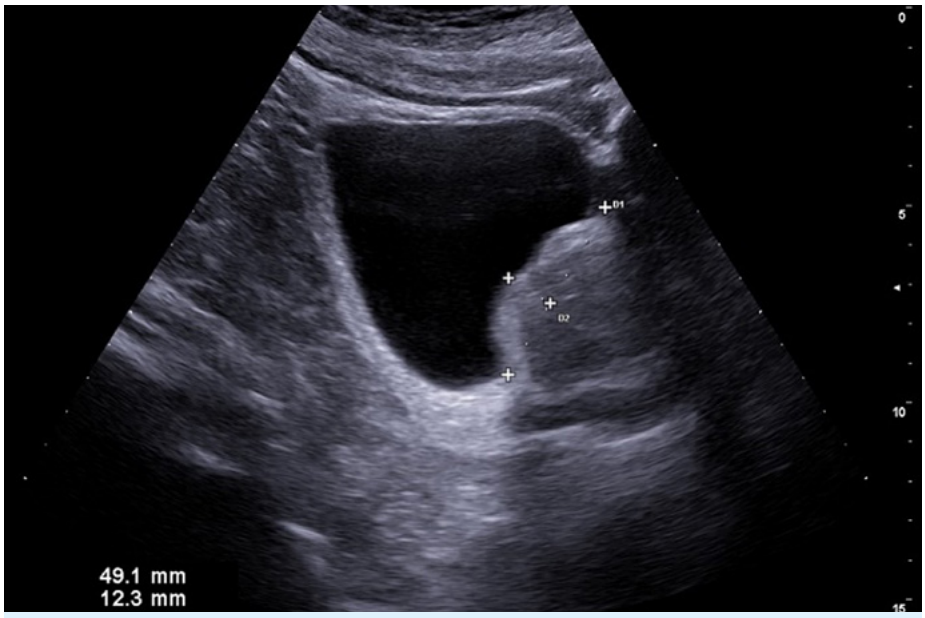

Figura 8 - IPP > 10 mm

Applicazioni cliniche

Nel paziente con oliguria la POCUS consente di distinguere rapidamente la ritenzione urinaria dalla riduzione della produzione di urina e di identificare eventuali segni di ostruzione delle vie escretrici o di nefropatia cronica. L'integrazione dei reperti ottenuti nei tre distretti orienta il successivo iter diagnostico e terapeutico, contribuendo a evitare trattamenti non appropriati, quali l'espansione volemica in presenza di una ritenzione urinaria misconosciuta[1,2,8].

La POCUS rappresenta il primo livello del percorso diagnostico e non sostituisce l'*imaging* specialistico. L'ecografia tradizionale, la TC e la RM mantengono un ruolo essenziale nella caratterizzazione anatomica delle lesioni e nella pianificazione del trattamento[3,4,8].

CONCLUSIONI

La valutazione POCUS integrata delle vie urinarie rappresenta un approccio semplice, rapido e riproducibile per l'inquadramento dei pazienti con LUTS, oliguria e sospetta AKI in Medicina Generale.

L'esame sequenziale di rene, vescica e prostata consente di interpretare il sistema urinario come un'unità funzionale, facilitando il riconoscimento precoce delle principali alterazioni fisiopatologiche e orientando il successivo percorso diagnostico-terapeutico[3–8].

L'integrazione dei reperti ecografici con i dati clinici permette di identificare tempestivamente le forme post-renali di AKI, distinguendole dalle cause pre-renali e dalle

Tabella 2 - Tabella decisionale LUTS-AKI basata sulla POCUS

PATTERN ECOGRAFICO	RENE	VESCICA	PROSTATA	INTERPRETAZIONE CLINICA	AZIONE MMG
Vescica molto distesa	+/- idronefrosi	Piena	+/- aument	Ritenzione urinaria acuta	Cateterizzazione
Vescica piena PVR elevato	Possibile idronefrosi	Piena	aumentata	Possibile idronefrosi	Terapia LUTS-Invio urologo
Vescica piena PVR elevato	Possibile idronefrosi	Piena	normale	Possibile disfunzione detrusore	Invio urologo
Parete vescica ispessita	Spesso normale	Moderata	aumentata	Ostruzione cronica	Terapia. Follow up
Vescica vuota + Oliguria	Normale	Vuota	Normale	AKI prerenale	Valutare volemia
Vescica vuota + AKI	Reni piccoli	Vuota	Normale	Malattia renale cronica	Invio nefrologo
Idronefrosi	Dilatazione	Variabile	Variabile	AKI post renale	Urgenza urologica

nefropatie croniche avanzate, migliorando la stratificazione del rischio e l'appropriatezza dell'invio agli approfondimenti specialistici[1,2,7,8]. In questo contesto, la POCUS non sostituisce l'*imaging* convenzionale, ma ne anticipa e ne indirizza l'impiego.
La crescente disponibilità di ecografi portatili rende questo modello applicabile anche nel contesto territoriale. La sua efficacia dipende tuttavia da un'adeguata formazione degli operatori e richiede una validazione prospettica attraverso studi multicentrici che ne definiscano accuratezza diagnostica, riproducibilità e impatto sugli esiti clinici[6,7].

Bibliografia

1. *KDIGO Acute Kidney Injury Work Group. KDIGO clinical practice guideline for acute kidney injury. Kidney Int 2012;2:1-138.*
2. *Kellum JA, et al. Diagnosis, evaluation, and management of acute kidney injury: a KDIGO summary (Part 1). Crit Care 2013;17:204.*
3. *European Association of Urology. EAU Guidelines on the Management of Non-neurogenic Male Lower Urinary Tract Symptoms (LUTS), incl. Benign Prostatic Obstruction. Arnhem: EAU Guidelines Office; 2026.*
4. *Moore CL, et al. Point-of-care ultrasonography. N Engl J Med 2011;364:749-57.*
5. *Bhagra A, et al. Point-of-care ultrasonography for primary care physicians and general internists. Mayo Clin Proc 2016;91:1811-27.*
6. *Andersen CA, et al. Point-of-care ultrasound in general practice: a systematic review. Ann Fam Med 2019;17:61-69.*
7. *Dietrich CF, et al. Point of care ultrasound: a WFUMB position paper. Ultrasound Med Biol 2017;43:49-58.*
8. *Taus PJ, et al. Bedside assessment of the kidneys and bladder using point of care ultrasound. POCUS J 2022;7:94-104.*
9. *Fichera F, et al. Dalla clinica tradizionale all'integrazione tecnologica: i cambiamenti della semeiotica medica Rivista SIMG 2025;32:36-8.*
10. *Tan YG, et al. A systemic review and meta-analysis of transabdominal intravesical prostatic protrusion assessment in determining bladder outlet obstruction and unsuccessful trial without catheter. Eur Urol Focus 2022;8:1003-14.*