



# Approccio infiltrativo cortisonico nella rizoartrosi: un caso complicato da lipoatrofia

## Cortisonic infiltrative approach in rhizoarthrosis: a lipoatrophic complication

Simone Cigni[1], Pierantonio Rebasti[2]
[1]Divisione di Ortopedia, Ospedale San Paolo, Milano; [2]MMG, Voghera (PV)

ABSTRACT Il medico che visita il paziente con artrosi dell'articolazione trapezio-metacarpale ha a disposizione diverse possibilità di trattamento, che spaziano da quelle più conservative (tutore, riposo e farmaci antinfiammatori) ad altre maggiormente aggressive, sino a giungere, nei casi più avanzati, alla necessità di un approccio chirurgico utilizzando tecniche differenti.
La terapia infiltrativa cortisonica si pone a metà strada: è ampiamente utilizzata da anni per cercare di controllare o contenere i sintomi dolorosi locali ed è successivamente abbinata a un approccio riabilitativo. Normalmente è scevra da complicanze ma tra queste c'è l'atrofia del batuffolo adiposo della tabacchiera anatomica.

*The physician examining a patient with osteoarthritis of the trapezio-metacarpal joint has several treatment options, ranging from the more conservative ones (bracing, rest, and anti-inflammatory drugs) to more aggressive treatments including, in more advanced cases, a surgical approach using various techniques.*
*Cortisone injection therapy falls somewhere in between: it has been widely used for years to attempt to control or contain local pain symptoms and is subsequently combined with a rehabilitation approach. It is typically free of significant complications although the atrophy of the anatomical snuffbox fat pad is a risk.*

**Parole chiave/Key words:** Cortisone; Lipoatrofia; Rizoartrosi

**Conflitto di interessi**
Gli Autori dichiarano nessun conflitto di interessi.

**How to cite this article:**
Approccio infiltrativo cortisonico nella rizoartrosi: un caso complicato da lipoatrofia
33 (04): 51-53.

© Copyright by Società Italiana dei Medici di Medicina Generale e delle Cure Primarie.

OPEN ACCESS

L'articolo è open access e divulgato sulla base della licenza CC-BY-NC-ND (Creative Commons Attribuzione – Non commerciale – Non opere derivate 4.0 Internazionale). L'articolo può essere usato indicando la menzione di paternità adeguata e la licenza; solo a scopi non commerciali; solo in originale. Per ulteriori informazioni: https://creativecommons.org/licenses/by-nc-nd/4.0/deed.it

## INTRODUZIONE

L'utilizzo del cortisone in ambito ortopedico e sportivo[1] per il trattamento di patologie flogistiche acute e croniche è datante ormai da molti anni ed è impiegato in numerosi distretti articolari (ginocchio, spalla, mano, gomito) con l'obiettivo di ridurre la flogosi locale e di conseguenza i sintomi dolorosi.
Uno tra i più comuni distretti anatomici in cui tale terapia viene impiegata è quello della articolazione trapezio-metacarpale affetta da rizoartrosi, soprattutto in fase di flogosi acuta a cui si associano deficit funzionali importanti che limitano le attività della vita quotidiana. I risultati sul controllo del dolore sono comunemente ritenuti soddisfacenti ma non rendono il paziente del tutto esente da complicazioni locali, generalmente a carattere atrofico, sia sulle strutture cutanee che su quelle adipose[2,3]. Nel caso di iniezioni che liberino il principio attivo anche negli spazi extrarticolari, le complicanze maggiori possono sfiorare il 6% dei casi e le minori superare l'80%[4]. E' dunque necessario prendere atto di questi possibili esiti e renderne edotto il paziente, dato che i danni estetici possono essere, specialmente nel sesso femminile, psicologicamente disturbanti e che ulteriori trattamenti possono prevedere procedure aggiuntive non sempre risolutive.

## CASO CLINICO

F.S., una paziente di 43 anni, di professione ostetrica, con dolore a carattere artrosico (stadio Dell 2) dell'articolazione trapezio-metacarpale sinistra (mano peraltro dominante), viene trattata in un ambulatorio fisiatrico con una iniezione di cortisone locale (metilprednisolone+lidocaina).
Al netto di una vaga sintomatologia dolorosa post-procedurale, ben controllata con farmaci analgesici, a circa 20 giorni dal trattamento la stessa nota una depressione cutanea in corrispondenza della tabacchiera anatomica, esteticamente ben visibile e che persiste invariata nei mesi successivi, pur non inficiando la funzionalità dell'arto (**Figura 1 e 2**). Ad una valutazione clinica eseguita in ambito ortopedico

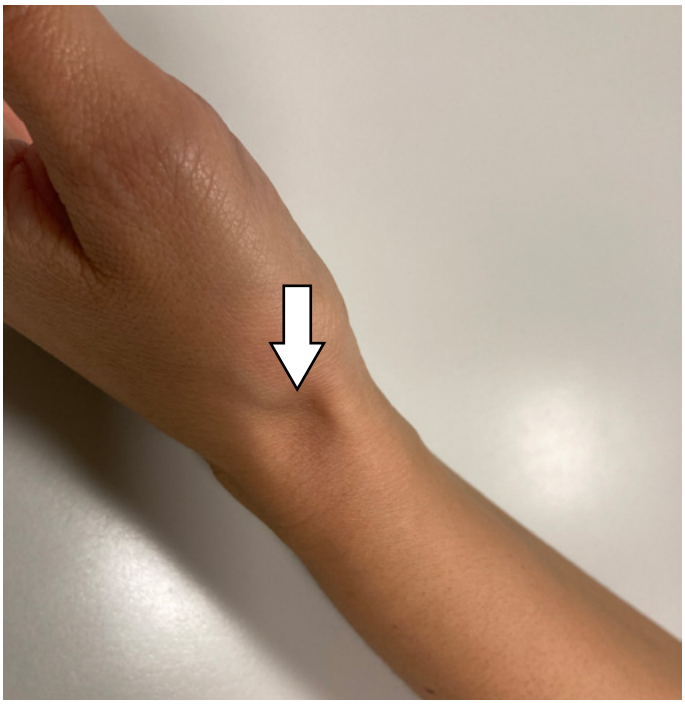

**Figura 1 - Immagine in proiezione laterale della mano della paziente. Si nota (indicata dalla freccia) la depressione cutanea causata dalla atrofia post-infiltrazione del pannicolo adiposo para-scafoideo**

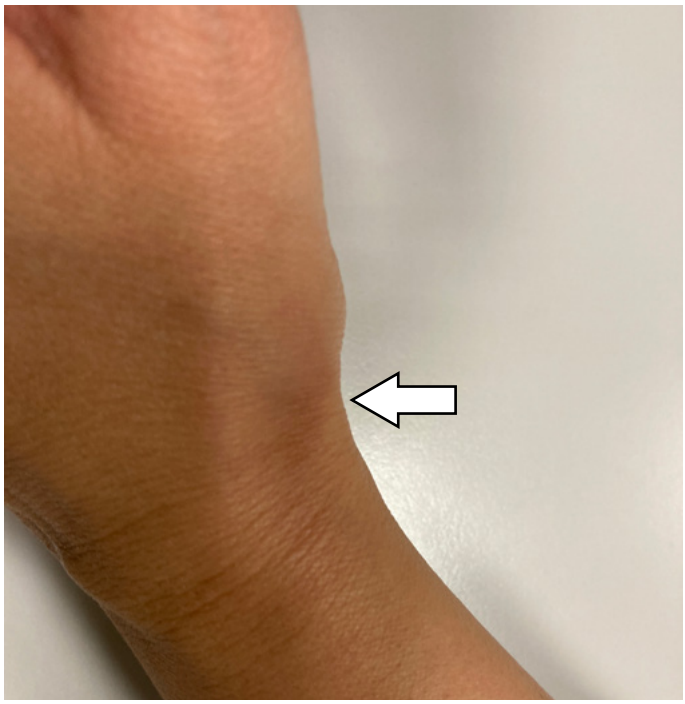

**Figura 2 - Anche in proiezione obliqua la mano della paziente mostra la depressione (freccia) corrispondente alla zona sovrastante il pannicolo adiposo danneggiato**

viene diagnostica una atrofia da cortisone del pannicolo adiposo radio-scafoideo. La paziente viene resa edotta della problematica, dei tempi di possibile miglioramento spontaneo e anche della possibilità successiva di ridurre il danno estetico tramite l'iniezione di tessuto adiposo, opzione che viene comunque rifiutata da subito. Sono stati eseguiti ulteriori controlli a 8 e 15 mesi dall'evento senza osservare alcun miglioramento. Pur in presenza di danni visibili, la paziente ha ripreso le consuete attività quotidiane senza limitazioni, decidendo di eseguire ulteriori valutazioni solo in caso di problematiche ulteriori.

## DISCUSSIONE

L'atrofia del tessuto adiposo adiacente al sito iniettivo dopo infiltrazione cortisonica è una complicanza descritta in letteratura con una incidenza molto variabile, che va dall'1 al 40% dei casi[5,6]: per motivi non ancora del tutto chiariti, è più frequente nel sesso femminile[4].

Sono stati descritti molti siti anatomici che possono essere interessati da questi fenomeni, spesso con alterazioni cutanee a carattere distrofico associate: oltre alla mano, è citata con discreta frequenza la regione epicondilica del gomito[7].

Il danno è di solito centrato uniformemente attorno all'area trattata ed insorge generalmente dopo un periodo variabile da uno a dieci mesi: è considerato in parte potenzialmente emendabile spontaneamente in un lasso di tempo che va da sei a trenta mesi[4-7]. Come già ricordato la permanenza dell'alterazione strutturale tissutale e soprattutto estetica può indirizzare, nei casi più esigenti, verso un trattamento ulteriore che prevede l'iniezione di grasso autologo e che sembra poter garantire buoni risultati[4-6,8]: per tale motivo è necessario stabilire col paziente controlli clinici periodici anche fino a tre anni.

Dal punto di vista istologico il meccanismo patogenetico sembra essere legato alla infiltrazione di macrofagi lipofagi che riducono il numero degli adipociti e dei melanociti provocando una contestuale destrutturazione del connettivo e delle fibre collagene di tipo I e III[4].

Per quanto concerne il caso in considerazione è necessaria una breve descrizione anatomica: in adiacenza della guaina del tendine estensore breve del pollice e di quello dell'abduttore lungo, dorso-radialmente e in corrispondenza della tabacchiera anatomica, a copertura del legamento collaterale radiale del polso, inserito prossimalmente sul radio e biforcato distalmente sino a raggiungere lo scafoide e il trapezio, è infatti descritta la presenza di un pannicolo adiposo para-scafoideo che colma il relativo spazio anatomico[9].

E' proprio questa struttura a divenire atrofizzata nel caso descritto[10].

Se potenzialmente ogni tipo di cortisone può portare a danni tissutali di questo genere è però importante ricordare come sia possibile modulare il rischio utilizzando farmaci adeguatamente solubilizzabili (qualora si intenda trattare strutture più superficiali è preferibile l'impiego di agenti maggiormente solubili come il desa- o betametasone sodio fosfato o acetato[4,11]) o eseguendo l'infiltrazione sotto controllo ecografico (con lo scopo di localizzare con più precisione il piccolo spazio articolare e poter altresì optare per una minor quantità di farmaco): tale tecnica, pur essendo sempre vincolata all'esperienza dell'operatore, consente di migliorare l'accuratezza procedurale sino al 75%[12]. Comunemente si utilizzano corticosteroidi a lento rilascio, spesso miscelati con un anestetico locale come la lidocaina con lo scopo di ridurre il dolore articolare, che necessitano di alcuni giorni per iniziare a mostrare il loro effetto. I farmaci di più frequente im-

**Tabella 1 - Farmaci steroidei comunemente utilizzati per infiltrazione nella rizoartrosi**

| PRINCIPIO ATTIVO | CARATTERISTICHE |
|---|---|
| **Metilprednisolone acetato** | Lento rilascio. Potente antinfiammatorio. Ottima efficacia. |
| **Triamcinolone acetonide** | Lento rilascio. Potente antinfiammatorio. Lunga permanenza articolare |
| **Desa- o betametasone sodio fosfato o acetato** | Lento rilascio. Più solubile. |

piego ed efficacia sono riportati, con le loro caratteristiche principali in **Tabella 1**. In base al tipo di paziente e all'esperienza clinica del medico esecutore dipende la scelta del farmaco (non c'è ad oggi evidenza della superiorità di uno rispetto all'altro).

## CONCLUSIONI

Nei pazienti che giungano alla prima osservazione nell'ambulatorio del medico di medicina generale (MMG) con problemi di rizoartrosi, la proposta di un trattamento infiltrativo cortisonico, eseguibile anche nel proprio ambulatorio, resta una opzione percorribile e che consente generalmente vantaggi in termini di efficacia e tollerabilità.

L'operatore deve comunque avere una buona conoscenza della tecnica di esecuzione e dei farmaci da impiegare per ridurre al minimo il rischio di problematiche successive nonché procedere sempre ad un adeguato consenso informato del paziente sia per motivi etici che medico-legali. Tra le complicanze, la lipodistrofia resta un problema raro (ma pur sempre possibile) e degno di attenzione, data la visibilità estetica e le possibili importanti conseguenze psicologiche, specialmente nel sesso femminile, soprattutto nel caso di parti esposte alla vista come nel caso della mano.

## Bibliografia


1. *Nichols AW. Complications associated with the use of corticosteroids in the treatment of athletic injuries. Clin J Sport Med 2005;15:370–75.*
2. *Dyment PG. Local atrophy following triamcinolone injection. Pediatrics 1970;46:136-37.*
3. *Di Stefano V, et al. Skin and fat atrophy complications of local steroid injection. Pa Med 1974;77:38.*
4. *Pace S, et al. Tissue atrophy related to corticosteroid injection: review of the literature and implications for hand surgeons. J Hand Surg Am 2018;43:558-63.*
5. *Martins N, et al. Treatment of persistent cutaneous atrophy after corticosteroid injection with fat graft. Reumatol Clin 2019;15:e122–24.*
6. *Sun-Kyung P, et al. Hypopigmentation and subcutaneous fat, muscle atrophy after local corticosteroid injection. Korean J Anesthesiol 2013;65:S59–S61.*
7. *Yıldırım MA, et al. Skin depigmentation and subcutaneous fat atrophy after corticosteroid injection for lateral epicondylitis in two elbow. Agri 2022;34:60-62.*
8. *André P. Post-cortisone lipo-atrophy treated by an autologous graft of adipose cell islets. Ann Dermatol Venereol 1990;117:733-34.*
9. *Corfitsen M, et al. The anatomical fat pad and the radiological "scaphoid fat stripe". J Hand Surg Br 1989;14:326-28.*
10. *Tokai J, et al. A case of fat injection for treating subcutaneous atrophy caused by local administration of corticosteroid. Exp Clin Med 2010;35:66-69.*
11. *Papadopoulos PJ, et al. The clinical picture: soft tissue atrophy after corticosteroid injection. Cleve Clin J Med 2009;76:373–74.*
12. *Philip T, et al. The accuracy of common hand injections with and without ultrasound: an anatomical study. Hand 2017;12:591–96.*